




www.elsevier.es/rccot



ORIGINAL

Abordaje transfibular modificado para fracturas del platillo tibial posterolateral. Serie de Casos



Eduardo A. González-Ríos^a, Carolina Carvajal-Barrera^{b,*} y Diego Fernando Luna-Duzan^c

^a Ortopedista y traumatólogo, Hospital Pablo Tobón Uribe, Director médico Tissue Bank, Medellín, Antioquia, Colombia

^b Ortopedista y traumatólogo, Universidad Militar Nueva Granada-Hospital Militar Central, Fellowship Cirugía de Rodilla Fundación Universitaria Ciencias de la Salud-Hospital de San José. Bogotá D.C., Colombia

^c Ortopedista y traumatólogo, Universidad Pontificia Bolivariana, Medellín, Antioquia, Colombia

Recibido el 16 de diciembre de 2018; aceptado el 28 de septiembre de 2020

Disponible en Internet el 5 de noviembre de 2020

PALABRAS CLAVE

Rodilla;
Abordaje quirúrgico;
Transfibular;
Fractura;
Platillo tibial
posterolateral

Resumen

Introducción: Las fracturas del platillo tibial posterolateral exigen un abordaje que permita una buena visualización de la superficie articular para su restitución anatómica, restablecimiento de la altura y un espacio adecuado para la aplicación del material de osteosíntesis y fijación estable. Hay diversos abordajes descritos en la literatura que no proporcionan la visualización deseada o conllevan múltiples limitaciones y/o complicaciones. El propósito de este estudio es describir una modificación a la técnica quirúrgica de la osteotomía de la fibula para el manejo de las fracturas de platillo tibial posterolateral.

Materiales y métodos: Se presentan los resultados clínicos de una serie de casos retrospectiva de 15 pacientes con fracturas de platillo tibial posterolateral que al momento del estudio tenían un seguimiento promedio de 6 meses.

Resultados: Los resultados funcionales en escala de Lysholm fueron excelentes en 3 pacientes, buenos en 8 y regulares en 4. En todos los pacientes se logró una reducción satisfactoria de la superficie articular de la tibia, sin pérdida de altura de la misma, con alineación adecuada, sin síntomas de inestabilidad, todos con consolidación de la fibula que no retrasó la rehabilitación, no hubo lesiones del nervio peroneal ni problemas con la piel; se presentó un caso de infección superficial que se manejó con antibióticos orales sin complicaciones.

Discusión: El abordaje descrito facilita una amplia exposición de la superficie articular, es técnicamente fácil y reproducible, permite la reducción y fijación necesaria, con menor riesgo de complicaciones, con la cual se conserva el aporte vascular de la tibia proximal, se evita el daño a la articulación tibiofibular proximal y se propicia una mayor área de consolidación de la osteotomía. Ésta técnica puede utilizarse sola o en combinación con otros abordajes, para fracturas

* Autor para correspondencia.

Correo electrónico: carolinacarbar@gmail.com (C. Carvajal-Barrera).

KEYWORDS

Knee;
Surgical approach;
Transfibular;
Fracture;
Posterolateral tibial
plateau

agudas o crónicas con mala unión. Consideramos que el abordaje con la técnica descrita es una alternativa para el manejo de las fracturas posterolaterales, con resultados alentadores.

Nivel de Evidencia: IV

© 2020 Sociedad Colombiana de Ortopedia y Traumatología. Publicado por Elsevier España, S.L.U. Todos los derechos reservados.

Modified transfibular approach for posterolateral tibial plateau fractures. Case Series
Abstract

Background: Fractures of the posterolateral tibial plateau require an approach that allows a good visualization of the articular surface for its anatomical restitution, restoration of height and an adequate space for the application of osteosynthesis material and stable fixation. There are several approaches described in the literature that do not provide the desired visualization or involve multiple limitations and / or complications. The purpose of this study is to describe a modification to the surgical technique of the fibula osteotomy for the management of posterolateral tibial plate fractures.

Methods: We present the clinical results of a retrospective case series of 15 patients with posterolateral tibial plate fractures that at the time of the study had an average follow-up of 6 months.

Results: Functional results in Lysholm scale were excellent in 3 patients, good in 8 and regular in 4. Good results were obtained in all patients with a reduction of the tibia articular surface, without loss of height of the same, with alignment adequate, without symptoms of instability, all with consolidation of the fibula that did not delay rehabilitation, there were no peroneal nerve injuries or problems with the skin; There was a case of superficial infection that was managed with oral antibiotics without complications.

Discussion: The described approach facilitates a broad exposure of the articular surface, is technically easy and reproducible, allows the necessary reduction and fixation, with a lower risk of complications, with which the vascular supply of the proximal tibia is conserved, the damage is avoided to the proximal tibiofibular joint and a greater area of consolidation of the osteotomy is favored. This technique can be used alone or in combination with other approaches, for acute or chronic fractures with poor union.

We consider that the approach with the described technique is an alternative for the management of posterolateral fractures, with encouraging results.

Evidence Level: IV

© 2020 Sociedad Colombiana de Ortopedia y Traumatología. Published by Elsevier España, S.L.U. All rights reserved.

Introducción

Las fracturas de platillos tibiales son una lesión frecuente secundaria a traumas de alta energía como accidentes de tránsito y caídas de altura, aquellas complejas y que comprometen el platillo tibial posterolateral son más exigentes en su abordaje.

Es indispensable para mejorar el pronóstico¹, teniendo en cuenta las características biomecánicas de la rodilla y su importancia como la articulación del cuerpo que más soporta carga, realizar un manejo quirúrgico que busque restaurar la superficie articular, la estabilidad de la rodilla, la adecuada alineación del eje de la extremidad y lograr una rehabilitación precoz. La restauración incompleta de la superficie articular y de la altura del platillo de estas fracturas llevará subluxación posterior, artrosis y dolor.

Hay diversos abordajes reportados en la literatura, los cuales pueden comprometer el fémur incluyendo osteotomía

del epicondilo femoral lateral² o respetándolo, centrándose en la tibia. El abordaje anteromedial para la elevación de hundimientos posterolaterales que puede ser abierto o artroscópico³, sólo es útil en fracturas en las cuales no hay compromiso asociado de platillo tibial medial y se respeta el anillo de la superficie tibial, los autores reconocen en sus publicaciones que algunas fracturas posterolaterales tratadas por este abordaje no logran la reducción anatómica ni la fijación deseada^{4,5}. Por otra parte, desde un abordaje anterolateral, hay cierta dificultad para visualizar y manipular las fracturas posterolaterales⁶; incluso por un abordaje anterolateral extendido no se logra un manejo suficientemente eficaz en las fracturas cercanas a la línea media del platillo posterior⁷. El abordaje posterior permite una exposición del platillo tibial posterior, liberando la cabeza medial del gastrocnemio, pero está limitado porque no permite una adecuada visualización del aspecto lateral del platillo lateral. También está descrito un abordaje dual para las

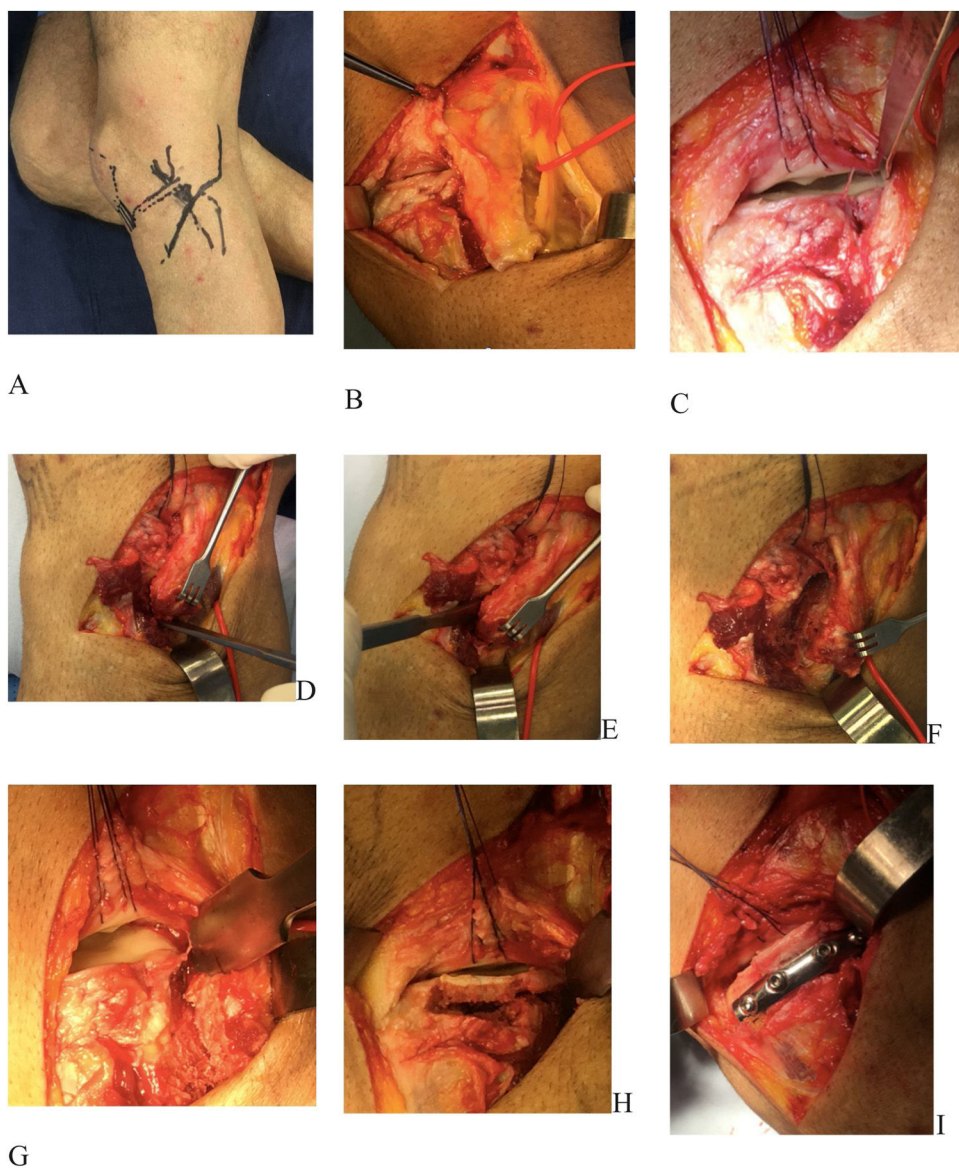


Figura 1 Técnica quirúrgica: paciente en decúbito lateral (si se requieren otros abordajes puede ubicarse decúbito prono), referencias anatómicas: rótula, tendón rotuliano, superficie articular tibial, cabeza de fíbula, sitio de la incisión cutánea curvilínea (en rojo) (A). Se incide la piel y tejido celular subcutáneo hasta identificar bandeleta ilirotibial, tendón del bíceps y posterior a este el nervio fibular común, el cual se libera con la rodilla en semiflexión hacia proximal y distal para relajarlo, y se repara sin traccionarlo. (B). Se realiza artrotomía submeniscal y se fija el menisco a la cápsula con puntos de sutura (C). Posterior a perforaciones con broca de 2.4 mm, se realiza osteotomía en dos planos con cincel, respetando la articulación tibiofibular proximal (D y E). Se everta la fíbula osteotomizada (F).

Se evidencia exposición que se logra, con adecuada visualización de todo el platillo lateral (G) Vs exposición insuficiente sin la osteotomía descrita (C). Se procede a reconstruir y elevar platillo tibial posterolateral bajo visión directa articular, se aplica injerto óseo de soporte a necesidad y se fija material de osteosíntesis planeado. Posteriormente se fijan suturas capsulomeniscales a orificios de la placa, se reduce la osteotomía de fíbula y se fija con tornillo canulado de 3.5 o 4.5 paralelo a articulación tibiofibular.

fracturas posteriores de ambos platillos⁸, sin embargo permite el apoyo (efecto Buttres) y fijación en dirección anterior pero no de lateral hacia medial. El abordaje lateral convencional⁹ no proporciona una exposición adecuada del sitio de la fractura hacia distal, es decir se queda corto para las fracturas que tienen compromiso amplio metafisiario¹⁰, aun si el abordaje incluye sección del soleo¹¹. En un intento de resolver esta dificultad aparecen los abordajes que

incluyen osteotomía de la fíbula, los cuales conllevan mayor riesgo de lesión de nervio peroneal común; puede realizarse invadiendo y separando la sindesmosis tibiofibular y flexionando el cuello de peroné hacia arriba con el tendón del bíceps femoral, o en capa con el ligamento meniscotibial y la banda ilirotibial¹². Los abordajes ampliados posterolaterales que conservan la fíbula, pueden lograr una buena exposición a expensas de grandes disecciones de tejidos blandos,

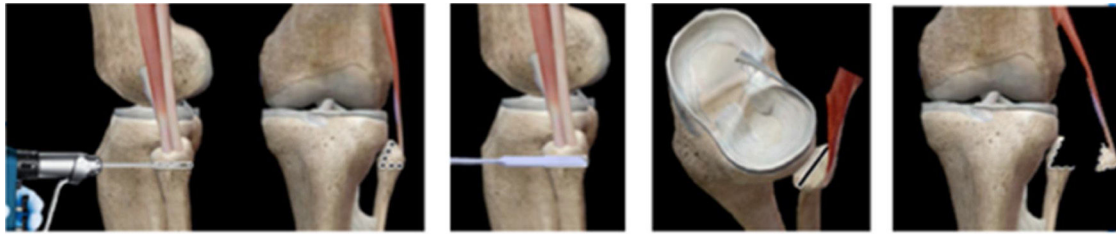

Figura 2 Esquema de la osteotomía modificada de la fíbula.

desprendiendo el tendón del bíceps femoral y la inserción del ligamento colateral lateral¹³. Por último, los abordajes con osteotomía de la cabeza de la fíbula parcial o total¹⁴, describen como complicaciones, dolor e inestabilidad lateral de rodilla.

Por estas razones, se desarrolló la nueva técnica para osteotomía de la fíbula que se describe en este estudio, buscando dar solución a las fracturas de platillo tibial posterolateral con pocas complicaciones. Además se reportan los primeros resultados clínicos del seguimiento de los pacientes y una discusión sobre la utilidad de este procedimiento.

Técnica quirúrgica

Objetivo

Lograr una excelente exposición de las fracturas complejas de platillo tibial posterolateral que permita una adecuada reducción y fijación acorde con el trazo de fractura, respetando al máximo las estructuras estabilizadoras laterales de la rodilla para lograr la adecuada rehabilitación y resultados funcionales, así como conservar el aporte vascular para la consolidación de la fractura.

Ventajas

- Técnica mente fácil, se requiere dominio sobre la anatomía de la región posterolateral de la rodilla
- Reproducible
- Permite la exposición adecuada de todo el platillo lateral
- Facilita la aplicación del material de osteosíntesis según el requerimiento de la fractura
- Se evita el daño de la articulación tibiofibular proximal
- Mayor área de consolidación de la osteotomía de la fíbula
- Se conservan los tejidos blandos y el aporte vascular de la tibia proximal
- Poca morbilidad y/o complicaciones como dolor, inestabilidad, pérdida de la reducción
- Puede utilizarse solo o en combinación con otros abordajes, como posteromedial o anteromedial

Indicaciones

El procedimiento esta indicado para pacientes con:

- Fracturas simples o complejas de platillo tibial posterolateral

- Fracturas agudas o crónicas en mala unión.

Plan quirúrgico

Incluye la toma de tomografía computarizada para caracterizar adecuadamente la fractura, definir si requiere abordajes combinados, así como el método de fijación.

Aspectos técnicos operatorios

Paciente en decúbito lateral, si se requieren otros abordajes puede ubicarse en decúbito prono. Se identifican referencias anatómicas (fig. 1.A), se aplica torniquete en el muslo para facilitar la liberación del nervio fibular y la reducción de fragmentos articulares. Se incide la piel en forma curvilínea (fig. 1.A) y tejido celular subcutáneo, hasta identificar bandeleta iliotibial, tendón del bíceps, y justo posterior a este el nervio fibular común, el cual se libera con la rodilla en semiflexión para relajarlo, hacia proximal y distal y se repara sin traccionarlo, se protege para prevenir su lesión durante el abordaje o la corrección de la deformidad en valgo secundaria al colapso del platillo lateral¹⁵ (fig. 1.B). Se realiza artrotomía submeniscal y se fija el menisco a la cápsula con puntos de sutura, entre el ligamento cruzado posterior y la bandeleta iliotibial, se drena hematoma fracturario y se lava articulación. En la fig. 1.C. se ilustra la exposición que se logra del platillo lateral sin osteotomía de la fíbula, para compararla con la imagen 1.G. posterior a la misma. Para la osteotomía fibular (fig. 1.D, 1.E, fig. 2), se realizan perforaciones con broca de 2.4 mm, se realiza corte en dos planos con cincel, respetando la articulación tibiofibular proximal, uno trasverso respecto al eje de la fíbula, y otro con orientación a 45 grados de anterolateral a posteromedial, se evitan los cortes con sierra oscilante por el riesgo de lesión de nervio peroneal común, se evierte la fíbula osteotomizada (fig. 1.F, 2) logrando una adecuada exposición con visualización de todo el platillo lateral. Bajo visión directa, con la rodilla en extensión y valgo, se realiza reducción de la superficie articular posterolateral hasta lograr la altura deseada (fig. 1.H) se aplica injerto óseo de soporte, ya sea auto o aloinjerto, y se fija con el material de osteosíntesis planeado previamente (fig. 1.I). Durante la cirugía se puede tomar imagen con fluoroscopia anteroposterior y lateral según la necesidad dada por complejidad de la fractura o pérdida de referencias anatómicas, no siempre es necesaria. Se lava la articulación, se fijan suturas capsulomeniscales a los orificios de material de osteosíntesis, se reduce la osteotomía del peroné y se fija con tornillo canulado de 3,5 o 4,5, cierre por planos.

Tabla 1 Escala de Lysholm Postoperatorio

Escala Lysholm: Postoperatorio										
Pte	Cojea?	Utiliza soporte para caminar	Se traba la rodilla?	Presenta inestabilidad?	Presenta dolor en rodilla?	Presenta inflamación en la rodilla?	Puede subir escalas?	Puede ponerse en cuclillas?	Total	
1	1	1	1	1	1	1	2	1		10 meses POP
	5	5	15	25	25	10	6	5	96	
2	1	1	1	1	2	1	1	2		6 meses POP
	5	5	15	25	20	10	10	4	94	
3	1	1	1	2	1	1	3	2		5 meses POP
	5	5	15	20	25	10	2	4	86	
4	2	1	1	4	3	1	2	3		1 mes POP
	3	5	15	10	15	10	6	2	66	
5	1	1	1	1	1	1	1	1		8 meses POP
	5	5	15	25	25	10	10	5	100	
6	1	2	1	1	2	2	1	2		5 meses POP
	5	2	15	25	20	6	10	4	87	
7	2	2	1	1	4	1	3	4		2 meses POP
	3	2	15	25	10	10	2	0	67	
8	3	2	1	3	1	3	3	2		20 días POP
	0	2	15	15	25	2	2	4	65	
9	1	1	1	2	2	1	2	2		8 meses POP
	5	5	15	20	20	10	6	4	85	
10	2	1	1	3	3	1	2	3		1 mes POP
	3	5	15	15	15	10	6	2	71	
11	1	1	1	1	1	1	1	1		18 meses POP
	5	5	15	25	25	10	10	5	100	
12	1	1	1	2	1	1	2	2		3 meses POP
	5	5	15	20	25	10	6	4	90	
13	1	1	1	1	1	3	2	1		7 meses POP
	5	5	15	25	25	2	6	5	88	
14	1	1	1	1	2	1	1	2		14 meses POP
	5	5	15	25	20	10	10	4	94	

Tabla 1 (continuación)

Escala Lysholm: Postoperatorio										
Pte	Cojea?	Utiliza soporte para caminar	Se traba la rodilla?	Presenta inestabilidad?	Presenta dolor en rodilla?	Presenta inflamación en la rodilla?	Puede subir escalas?	Puede ponerse en cuclillas?	Total	
15	1	1	1	1	1	3	2	2		16 meses POP
	5	5	15	25	25	2	6	4	87	
	Descripción, posibles respuestas									
	1. NO	1. NO	1. NO	1. NO, NUNCA	1. NO	1. NO	1. SIN PROBLEMAS	1. SIN PROBLEMAS		
	2. PERIODICAMENTE	2. BASTÓN O MULETA	2. SOLO SIENDE LA SENSACIÓN	2. A VECES CON EJERCICIO VIOLENTO	2. INCONSTANTE Y CON LIGERO EJERCICIO	2. CON ACTIVIDAD SEVERA	2. EMPEORO LIGERAMENTE	2. EMPEORO LIGERAMENTE		
	3. CONSTANTEMENTE	3. NO PUEDE APOYAR	3. SE TRABAO CACIONALMENTE	3. FRECUENTEMENTE, NO HACE DEPORTE	3. MARCADO CON LA ACTIVIDAD SEVERA	3. CON ACTIVIDAD HABITUAL	3. UN ESCALON A LA VEZ	3. MAS ALLA DE 90		
			4. SE TRABAFRECUENTEMENTE	4. OCACIONALMENTE, VIDA COTIDIANA	4. MARCADO DURANTE Y DESPUES DE CAMINAR MAS DE 2KM	4. CONSTANTEMENTE	4. IMPOSIBLE	4. IMPOSIBLE		
			5. ESTABLOQUEADA		5. MARCADO DURANTE Y DESPUES DE CAMINAR MENOS DE 2KM					
	Puntajes que asigna la escala									
	1 = 5	1 = 5	1 = 15	1 = 25	1 = 25	1 = 10	1 = 10	1 = 5		
	2 = 3	2 = 2	2 = 10	2 = 20	2 = 20	2 = 6	2 = 6	2 = 4		
	3 = 0	3 = 0	3 = 6	3 = 15	3 = 15	3 = 2	3 = 2	3 = 2		
			4 = 2	4 = 10	4 = 10	4 = 0	4 = 0	4 = 0		
			5 = 0		5 = 5					

Cuidado postoperatorio

Se inmoviliza con brace articulado en extensión durante 3 semanas, luego se inicia terapia física con movilidad progresiva hasta alcanzar 90 grados a las 6 semanas, momento en el cual se retira el brace, y según las características de la fractura, se permite apoyo luego de 6 a 8 semanas.

Se dan instrucciones sobre ejercicio isométricos de fortalecimiento de cuádriceps para inicio temprano según control del dolor

Pacientes y resultados

Se incluyeron 15 pacientes, de los cuales 11 fueron hombres, con edades comprendidas entre 20 y 55 años, con un promedio de 33 años, 9 rodillas izquierdas, el mecanismo de trauma más común fue en el contexto de accidente de tránsito, motocicleta en 13 de los casos, a 6 de ellos se les realizó otro abordaje asociado en el mismo tiempo quirúrgico según los requerimientos por las características de la fractura.

Una vez se obtuvo el consentimiento para participar en el estudio, se les realizó escalas funcionales subjetivas para valorar la percepción posterior al manejo quirúrgico de las fracturas de platillos tibiales, mediante este abordaje.

La escala funcional de rodilla de Lysholm es una escala subjetiva, ha demostrado ser psicométricamente aceptada, y está diseñada para evaluar cómo se percibe funcionalmente el paciente. Evalúa 8 dominios (tabla 1): Cojera, ayudas para la marcha, sensación de bloqueo, inestabilidad, dolor, edema, subir escalones y agacharse con rodillas flexionadas. Se da un puntaje de forma algorítmica obteniéndose un puntaje final donde 100 puntos indican el mayor nivel de función, este puntaje se engloba en excelente de 95-100 puntos, bueno de 84-94 puntos, regular de 65-83 puntos y pobre de menos de 64 puntos.

Los resultados funcionales en escala de Lysholm fueron excelentes en 3 pacientes, buenos en 8 y regulares en 4, no hubo resultados pobres. En todos los pacientes se logró una reducción satisfactoria de la superficie articular de la tibia, sin pérdida de altura de la misma, con alineación adecuada, sin síntomas de inestabilidad, todos con consolidación de la fíbula que no retrasó la rehabilitación, no hubo lesiones del nervio peroneal ni problemas con la piel; se presentó un caso de infección superficial que se manejó con antibióticos orales sin complicaciones.

Pacientes con mejores resultados fueron en quienes el procedimiento se realizó de 6 a 18 meses antes de la evaluación y los pacientes con resultados menores a 84 puntos tenían fracturas muy complejas o menos de 3 meses de evolución desde la cirugía y aún se encontraban en plan de rehabilitación temprano.

Discusión

El abordaje mediante nuestra técnica modificada de osteotomía de la fíbula, puede ser considerado para el manejo las fracturas del platillo tibial posterolateral. Permite una adecuada exposición de la superficie articular deprimida, con trazo cizallante o conminuto, facilitando su reducción y fijación. Nuestros resultados no mostraron

ninguna complicación mediante el uso de esta técnica, y aunque los resultados funcionales son alentadores, es necesario mayor tiempo de seguimiento para definir adecuadamente los resultados posteriores a la rehabilitación.

El abordaje descrito facilita una amplia exposición de la superficie articular, es técnicamente fácil y reproducible, permite la reducción y fijación necesaria, con menor riesgo de complicaciones, favorece conservar el aporte vascular de la tibia proximal, se evita el daño a la articulación tibiofibular proximal y se propicia una mayor área de consolidación de la osteotomía. Ésta técnica puede utilizarse sola o en combinación con otros abordajes, para fracturas agudas o crónicas con mala unión.

Financiación

No se tuvo financiación de ninguna entidad.

Conflicto de intereses

Los autores declaran no tener conflicto de intereses para el desarrollo de este trabajo.

Agradecimiento

Al Hospital Pablo Tobón Uribe por ser centro de formación académica e investigación

Bibliografía

1. Schatzker J, Tile M. *The rationale of operative fracture care*. New York: Springer; 2005. p. 449-50.
2. Yong-Cheol Yoon. Combined lateral femoral epicondylar osteotomy and a submeniscal approach for the treatment of a tibial plateau fracture involving the posterolateral quadrant. *Injury*. 2015;46:422-6.
3. Rossi R. Arthroscopic Treatment of Lateral Tibial Plateau Fractures: A Simple Technique. *Arthroscopy*. 2006;22:678, e1-678.e6.
4. Bhattacharyya T, McCarty LP3rd, Harris MB, et al. The posterior shearing tibial plateau fracture: treatment and results via a posterior approach. *J Orthop Trauma*. 2005;19:305-10.
5. Lucian B. Solomon Posterolateral Transfibular Approach to Tibial Plateau Fractures: Technique, Results, and Rationale. *J Orthop Trauma*. 2010;24:505-14.
6. Waldrop JI, Macey TI, Trettin JC, et al. Fractures of the posterolateral tibial plateau. *Am J Sports Med*. 1988;16:492-8.
7. Hong-Wei Chen. Extended anterolateral approach for treatment of posterolateral tibial plateau fractures improves operative procedure and patient prognosis. *Int J Clin Exp Mee*. 2015;8:13708-15.
8. Carlson DA. Posterior bicondylar tibial plateau fractures. *J Orthop Trauma*. 2005;19:73-8.
9. Xianfeng He. A posterior inverted L-shaped approach for the treatment of posterior bicondylar tibial plateau fractures. *Arch Orthop Trauma Surg*. 2013;133:23-8.
10. Chen HW. Open Reduction and Internal Fixation of Posterolateral Tibial Plateau Fractures Through Fibula Osteotomy-Free Posterolateral Approach. *J Orthop Trauma*. 2014;28:513-7, <http://dx.doi.org/10.1097/BOT.000000000000047>.
11. Karl-Heinz Frosch MD. *†. A New Posterolateral Approach Without Fibula Osteotomy for the Treatment of Tibial Plateau Fractures. *J Orthop Trauma*. 2010;24:515-20.

12. Lobenhoffer P. Spezielle posteromediale und posterolaterale Zugänge zur Versorgung von Tibiakopffrakturen. Unfallchirurg 1997 100 957±967 . Springer-Verlag. 1997.
13. Gossling HR, Peterson CA. A new surgical approach in the treatment of depressed lateral condylar fractures of the tibia. Clin Orthop Relat Res. 1979;140:96–102.
14. Baoqing Yu, et al. Fibular head osteotomy: A new approach for the treatment of lateral or posterolateral tibial plateau fractures. Knee. 2010;17:313–8.
15. Cree AK, et al. Prevention of common peroneal nerve palsy after surgery for valgus deformity about the knee. Knee. 1998;5:261–5.